

**Dr. med. Veit-Simon Eckle**

Klinik für Anästhesiologie, Klinikum rechts der Isar, München (???)

**Koautor:** Dr. med. Jürgen Witte, Klinik und Poliklinik für Anästhesiologie und Intensivmedizin des Universitätsklinikums Münster

In Zusammenarbeit mit der Bayerischen Landesärztekammer

Direkt online teilnehmen unter [www.cme-punkt.de](http://www.cme-punkt.de)**Akute Aortendissektion**

# Die frühzeitige Verdachtsdiagnose ist entscheidend

**Sie werden zu einem Patienten gerufen, der über einen plötzlichen stechenden Schmerz in der Brust oder im Rücken berichtet. Denken Sie neben kardialen Ursachen unbedingt auch an eine Aortendissektion. Der Verdacht lässt sich durch Blutdruckmessung (an beiden Armen!), Auskultation und falls verfügbar eine TEE erhärten; rasch eingeleitete therapeutische Maßnahmen können lebensrettend sein.**

– Das Krankheitsbild der akuten thorakalen Aortendissektion kann klinisch viestaltig sein und wird häufig verkannt. Bei akutem Thoraxschmerz oder plötzlichen neurologischen Ausfällen ist trotz der relativen Seltenheit (drei Fälle pro 100 000 Einwohner im Jahr) auch an die Aortendissektion zu denken, da die Sterblichkeit hoch ist und bei bis zu 30% der Patienten die Diagnose erst post mortem gestellt wird [1, 2].

In der Präklinik sind für die Verdachtsdiagnose der akuten Aortendissektion die Anamnese und die klinischen Symptome entscheidend.

**Wie kommt es zur Aortendissektion?**

Die Gefäßwand der Aorta besteht aus drei Schichten:

- der dem Gefäßlumen zugewandten Intima,
- der mittleren Schicht Media und
- der das Gefäß nach außen abgrenzenden Adventitia.

Die Aortendissektion ist durch einen primären Gefäßwandinriss in die Intima gekennzeichnet. Durch diese Pforte kann Blut in die Media gelangen und es kann sich dort innerhalb der Gefäßwand ein falsches Lumen ausbilden (s. Abb. 1). Bei hereditären, entzündlichen

und Autoimmunerkrankungen (Tab. 1) können die elastischen oder muskulären Anteile der Media geschwächt sein und eine Blutung dort begünstigen; dies kann zu einer gänzlichen Aufspaltung (Dissektion) der Gefäßwand zwischen Intima und Adventitia führen.

Folgende Faktoren sind für eine Aortendissektion prädisponierend:

- Das Marfan-Syndrom (geht bei 50% der Patienten mit der Ausbildung einer Aortendissektion einher [3]),
- andere genetische Faktoren,
- erhöhter Blutdruck,
- fortgeschrittenes Lebensalter und
- arteriosklerotische Gefäßveränderungen (s. Tab. 1).

**Einteilung der Aortendissektion**

Die Stanford-Klassifikation teilt die Dissektion nach der Ausdehnung in die Typen A und B ein.

- Bei der Typ-A-Dissektion ist die Aorta ascendens immer mitbetroffen,
- beim Typ B ist das Dissektionsareal nur auf die deszendierende Aorta beschränkt (s. Abb. 1).

Die DeBakey-Klassifikation (s. Abb. 1) teilt die Dissektion zusätzlich nach der Lokalisation des Intimaeinrisses ein:

- Typ I: Dissektion mit Ursprung in der ascendierenden Aorta und Ausdehnung über die gesamte Aorta.
- Typ II: Intimaeinriss und Dissektion

**ACHTUNG:****Hier muss der**

Tabelle 1	
Risikofaktoren der thorakalen Aortendissektion	
Genetisch	Marfan-Syndrom Ehlers-Danlos-Syndrom
Valvulär	Bikuspidale Aortenklappenerkrankung Aortenklappenersatz
Vaskulär	Zystische Medianekrose Arteriosklerose Arterieller Hypertonus Aortenisthmusstenose
Infektiös	Syphilis Tuberkulose
Autoimmun	Riesenzellarteriitis Takayasu-Arteriitis Rheumatoide Arteriitis
Endokrin	Diabetes
Substanzmissbrauch	Nikotinabusus Amphetamin-, Kokainabusus
Schwangerschaft	
Traumatisch	

© Nach [3–8]

ausschließlich in der aufsteigenden Aorta.

- Typ III: Lokalisation des Intimaeinrisses und des Dissektionsareals in der Aorta descendens.

### Klinische Zeichen

Bei einer Dissektion in der Aorta ascendens können Durchblutungsstörungen der Herzkranzgefäße zu Angina pectoris führen, während neurologische Ausfälle bei Flussbehinderung der Gehirn und Rückenmark versorgenden Gefäße auftreten können. Die Ausbildung einer Herzbeutelamponade kann mit synkopalen Ereignissen bis hin zu akutem Herzversagen einhergehen.

Durchblutungsstörungen der Abdominalorgane können zu Bauchschmerzen, Erbrechen und akutem Nierenversagen führen. Komplikationen der Aortendissektion sind Aortenruptur, Herzversagen und Endorganischämie [9].

### Erstsymptom: Plötzlicher Schmerz

Leitsymptom der akuten Aortendissektion ist praktisch immer ein schlagartig auftretender Schmerz, der als „stechend“ oder „reißend“ charakterisiert wird [4]. Bei der Typ-A-Dissektion wird dieser vom Patienten häufig retrosternal lokalisiert, während bei Typ B Rücken- und Bauch-

schmerzen im Vordergrund stehen können [4]. Diesem Erstsymptom kann ein schmerzfreies Intervall von einigen Stunden bis zu mehreren Tagen folgen [5, 6].

Differenzialdiagnostisch sollte beim akuten Thoraxschmerz immer an eine Aortendissektion gedacht werden (Tab. 2). In bis zu 10% der Fälle tritt jedoch kein Schmerzereignis in Erscheinung [4].

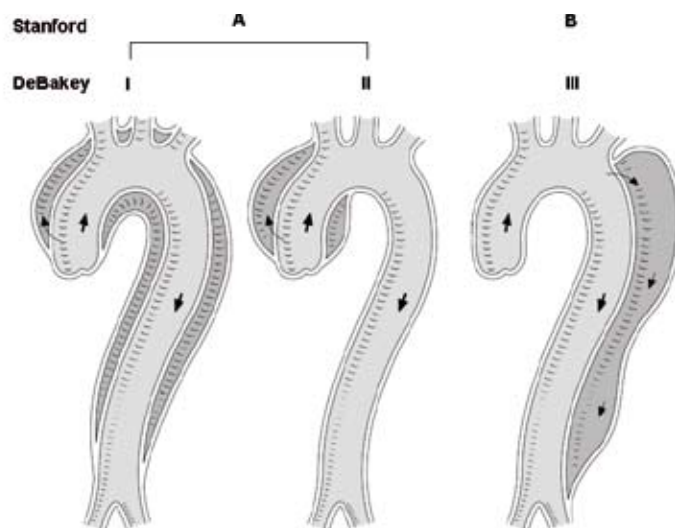


Abb. 1 Klassifikation der Aortendissektion nach Stanford und DeBakey. Die hellgraue Fläche zeigt das Gefäßlumen der Aorta (wahres Lumen). Mit dunkelgrau ist das falsche Lumen (Dissektionsareal) dargestellt. Die Pfeile symbolisieren die Flussverhältnisse in der Aorta.

### Hämodynamik

Arterielle Hypertension (systol. RR > 150 mmHg) tritt gehäuft bei der Typ-B-Dissektion auf, während ein Viertel der Typ-A-Dissektionen hypotensive (systol. RR 100 mmHg) oder schockige Kreislaufverhältnisse (systol. RR 80 mmHg) aufweist (Tab. 3) [4].

### Pulsdefizite

Durch die teilweise oder komplette Verlegung des Lumens großer Gefäße können einzelne Pulse abgeschwächt sein oder gänzlich fehlen (Tab. 3) [10, 11]. Ebenso kann die Blutdruckmessung an beiden Armen Seitendifferenzen aufweisen.

### Herzgeräusche

Die Typ-A-Dissektion kann eine Aortenklappeninsuffizienz zur Folge haben, die bei 45% der Patienten als diastolisches Herzgeräusch auskultierbar ist [12].

### Neurologische Symptome

Eine Minderdurchblutung der Karotiden kann mit Bewusstseinsstörungen und zerebrovaskulären Ereignissen einhergehen (Tab. 3). Eine Ischämie des Rückenmarks kann als Lähmung der Beine oder periphere Neuropathie in Erscheinung treten.

© Mit freundlicher Genehmigung von Prof. R. Erbel [nach 7]



Tabelle 2

**Akuter Thoraxschmerz: Was müssen Sie abklären?**

Kardial	Angina pectoris Herzinfarkt Myokarditis Perikarditis
Pulmonal	Lungenembolie Spontanpneumothorax Pleuritis Pneumonie
Vaskulär	Aortenaneurysmaruptur Aortendissektion
Oesophageal	Ösophagusruptur
Gastral	Gastritis Ulkus
Pankreatisch	Pankreatitis
Cholezystisch	Cholezystitis und Cholezystolithiasis
Muskuloskeletal	Kostovertebralsyndrom

© Mod. nach [7]

**Diagnostik**

Bei einer akuten Dissektion der Aorta ist wegen der potenziell letalen Folgen eine schnelle Diagnosestellung von herausragender Bedeutung.

**EKG: hilfreich zur Abgrenzung von Myokardischämien**

Zur Differenzierung von akuten myokardialen Ischämien sollte ein 12-Kanal-EKG angefertigt werden. Die Aussagekraft eines EKGs wird jedoch dadurch verringert, dass bei einer Dissektion in die Koronararterien ischämietypische Veränderungen auftreten können. Häufig sind jedoch keine EKG-Veränderungen festzustellen [7]. Dabei ist die Unterscheidung zwischen Myokardischämie und Dissektion v. a. in Hinblick auf eine eventuelle Antikoagulation und Lysetherapie, welche bei vorliegender Aortendissektion fatale Folgen haben könnte, von großer Bedeutung [7].

**Röntgen: unzureichende Sensitivität**

Eine Röntgenübersicht des Thorax ist wegen der geringen Sensitivität für die Diagnostik ebenfalls von untergeordneter Bedeutung. Insbesondere ist eine Beurteilung der ascendierenden und der abdominalen Aorta im Vergleich zu anderen Verfahren nur eingeschränkt möglich [14].

**Häufigste Technik: Kontrastmittel-CT von Thorax und Abdomen**

Die häufigste Untersuchungstechnik ist mittlerweile die Computertomografie (CT) von Thorax und Abdomen mit Applikation von Kontrastmittel. Folgende Punkte sprechen für den Einsatz der Kontrastmittel-CT:

- gute Aussagekraft bezüglich Dissektionsstelle und Ausdehnung,
- erlaubt Aussagen über wahres und falsches Lumen und Thrombosierung,
- geringe Invasivität,

- geringer Zeitaufwand und
- weite Verbreitung [15].

**MRT**

Eine noch bessere Darstellung und damit höhere Sensitivität und Spezifität bietet die Magnetresonanztomografie (MRT). Durch die vergleichsweise lange Dauer der Untersuchung, der eingeschränkten Möglichkeit der Überwachung des Patienten während der Untersuchung und der Anwendungsbeschränkung bei vorhandenen Implantaten hat sie sich in der Akutdiagnostik jedoch bisher nicht durchsetzen können [16].

**TTE/TEE: am Krankenbett durchführbar, aber begrenzt aussagekräftig**

Weitere Untersuchungsverfahren mit hoher Aussagekraft und geringer Invasivität stellen die transthorakale bzw. transösophageale Echokardiografie dar. Sie erlauben eine gute Beurteilung der Lage, der Ausdehnung, der Flussverhältnisse im wahren und falschen Lumen und einer eventuellen Thrombosierung. Zudem sind sie schnell verfügbar und bettseitig durchführbar.

Durch anatomische Gegebenheiten kann jedoch die Aussagekraft verfahrensabhängig eingeschränkt sein. So sind bei der transösophagealen Echokardiografie (TEE) durch luftgefüllte Atemwege Teile der Aorta ascendens

Tabelle 3

**Klinische Charakteristika der akuten Aortendissektion**

	Typ-A-Dissektion	Typ-B-Dissektion
<b>Schmerzereignis</b>		
Plötzlicher Schmerzbeginn	91%	89%
Thorax-, oder Rückenschmerz	85%	86%
Abdominalschmerz	22%	36%
<b>Neurologische Symptome</b>		
Fokale neurologische Defizite	17%	5% [9]
Bewusstseinsstörung, Koma	15%	4% [13]
<b>Synkope</b>	18%	4%
<b>Hämodynamik</b>		
Hypertension	36%	69%
Hypotension, Schock, Herzbeuteltamponade	27%	4% * [13]
<b>Pulsdefizite</b>	31%	21%
<b>Auskultierbare Aorteninsuffizienz</b>	45% [12]	12% [4]

\*Angabe ohne Herzbeuteltamponade

© Nach [10, 11]

und des Aortenbogens schlecht darstellbar. Bei der transthorakalen Echokardiografie (TTE) kann durch enge Zwischenrippenräume und Fettgewebe die Darstellungsqualität beeinträchtigt sein [17, 18].

### Aortografie ist nicht mehr Standard

Die früher als „Goldstandard“ angesehene Angiografie der Aorta (Aortografie) wird in der Akutdiagnostik nur noch selten durchgeführt. Die Nachteile dieses Verfahrens liegen im hohen Zeitaufwand und der Invasivität. Eine dadurch verzögerte chirurgische Versorgung der Dissektion kann eine erhöhte Mortalität bedingen [19].

### Laborparameter

Allenfalls unspezifische Hinweise geben in der Akutdiagnostik die Untersuchung von Laborparametern wie C-reaktives Protein und BNP. Die Bestimmung von D-Dimeren kann jedoch innerhalb der ersten 24 h als Ausschlussmarker bei einer vermuteten Dissektion herangezogen werden [20–23]. Es gibt zudem Hinweise, dass die präoperative Bestimmung von N-terminalem Pro-BNP eine Vorhersage über das Outcome nach operativer Versorgung zulässt [24].

### Therapie

Nach stattgehabter Dissektion ist wegen der möglichen Progression des Krankheitsbildes und der damit zunehmenden Gefahr der Ruptur oder Perikardtamponade eine schnelle Diagnostik und Therapie erforderlich. Begleitend sollte eine intensivmedizinische Überwachung mit adäquater Schmerztherapie und Blutdrucksenkung eingeleitet werden. Durch eine Senkung des Blutdrucks auf Werte zwischen 100 und 120 mmHg bei einer Herzfrequenz < 60 Schlägen pro Minute wird eine weitere Progression der Dissektion und damit mögliche Minderperfusion in den aortalen Seitenästen vermieden. Die Behandlung mit Betablockern hat hierbei einen Vorteil gegenüber anderen Therapieregimen [25–27].

Die weitere Behandlung richtet sich nach der Stanford-Klassifikation und damit nach der Ausdehnung der Dissektion und eventuellen Organkomplikationen.

Tritt im Rahmen der Diagnostik Normotonie oder Hypotonie auf, sollten Komplikationen wie eine Ruptur oder Perikardtamponade ausgeschlossen werden. Trotz optimierter Therapie liegt die Gesamtmortalität bei Aortendissektionen aber immer noch bei 27,4% [4].

### Stanford-Typ A, DeBakey-Typ I, II

Bei einer proximalen Dissektion, d. h. einer Dissektion mit Beteiligung der ascendierenden Aorta ist eine notfallmäßige chirurgische Versorgung indiziert. Dies ergibt sich aus den möglichen lebensbedrohlichen Komplikationen wie Rupturgefahr, zerebrale Minderperfusion, Perikardtamponade und akutem Linksherzversagen. Eine konservative Behandlung ist gegenüber der chirurgischen Behandlung mit einer signifikant erhöhten Mortalität verbunden (58% vs. 26%) [4].

Die operative Therapie besteht aus dem Ersatz des vom Intimaeinriss und evtl. weiteren Einrissen betroffenen Abschnittes durch eine Gefäßprothese, ggf. mit Reinsertion der Koronararterien und Ersatz der Aortenklappe [7, 16].

### Stanford-Typ B, DeBakey-Typ III

Bei einem Dissektionsareal ohne Beteiligung der ascendierenden Aorta ist ein chirurgisches Vorgehen nur bei drohender Aortenruptur indiziert. Bei unkomplizierten Verläufen ist ein konservatives intensivmedizinisches Vorgehen mit einer höheren Überlebenschance verbunden als ein chirurgisches oder interventionelles Verfahren [11, 28]. Diese zunächst höhere Überlebenschance gleicht sich jedoch nach drei Jahren der chirurgischen oder interventionellen Therapie an [29].

Die interventionelle Therapie ist ein noch relativ junges Verfahren bei Typ-B-Dissektionen. Dabei wird mittels eines transfemorale vorgeschobenen Katheters im Bereich des Intimaeinrisses ein Stent platziert, um den Einriss zu verschließen. Dadurch erhöht sich der Druck im wahren Lumen, dieses komprimiert so das falsche Lumen, welches im Lauf der Zeit obliteriert oder thrombosiert [7, 16].

Bei kompliziertem Verlauf mit Progression der Typ-B-Dissektion oder neu auftretender Organ- oder Extremitäten-

minderperfusion wird häufig ein chirurgisches oder interventionelles Therapieregime verfolgt. Dabei wurde jedoch eine hohe Rate an Sekundärkomplikationen wie akutes Nierenversagen oder zerebrale Ischämien und ein hohe Krankenhausmortalität nachgewiesen; sie lag beim chirurgischen Vorgehen bei 10,6%, beim interventionellen Vorgehen bei 33,9% [28].

### Literatur unter mmw.de

#### Für die Verfasser:

Dr. med. Veit-Simon Eckle  
Klinik für Anästhesiologie  
Klinikum rechts der Isar  
Ismaningerstr. 22, D-81675 München  
E-Mail: vs.eckle@web.de

### Fazit für die Praxis

Ein plötzliches Schmerzereignis in Thorax- oder Rückenbereich ist Leitsymptom für die akute Aortendissektion, aber auch Abdominalschmerzen können im Vordergrund stehen. In 10% der Fälle fehlt eine Schmerzsymptomatik gänzlich. Neurologische Ausfälle, Bewusstseinsstörungen oder eine unklare Synkope können zu Fehldiagnosen verleiten. Als Risikofaktoren stehen Bluthochdruck, fortgeschrittenes Lebensalter und Arteriosklerose im Vordergrund. Bei jungen Patienten kommen ursächlich angeborene Bindegewebsschwächen wie das Marfan-Syndrom oder andere genetische Faktoren in Betracht. Seitendifferenzen in der Blutdruckmessung, Pulsdefizite oder ein auskultierbares Diastolikollegen den Verdacht der Aortendissektion nahe. Da EKG- und Röntgen-Thorax unauffällig bzw. unspezifisch verändert sein können, wird die Diagnose v. a. mit der CT gestellt. Bei Dissektion mit Beteiligung der aufsteigenden Aorta (Stanford A) ist die notfallmäßige Operation angezeigt, während Dissektionen der absteigenden Aorta (Stanford B) in der Regel konservativ intensivmedizinisch behandelt werden. Trotz geeigneter Therapie liegt die Gesamtmortalität bei Aortendissektionen bei über 27%.

### Keywords

#### Acute Aortic Dissection: Be aware of Signs and Symptoms

Acute aortic dissection – Classification – Clinical presentation – Diagnosis – Treatment